

Венозная эктазия красной каймы губ: терапия лазером на парах меди

С. В. Ключарева¹, И. В. Пономарев², Ю. Н. Андрусенко³

¹ ФГБОУ ВО «Северо-Западный государственный медицинский университет им. И.И. Мечникова» Минздрава России

191015, г. Санкт-Петербург, ул. Кирочная, д. 41

² ФГБУН Физический институт им. П. Н. Лебедева РАН

119991, ГСП-1, Москва, Ленинский пр., д. 53

³ Клиника «Институт Здоровья»

61003, Харьков, площадь Конституции, д. 26, Украина

Представлен опыт применения лазерного аппарата на парах меди «Яхрома-Мед» для лечения венозных эктазий красной каймы губ (ВЭ), желтая длина волны генерации которого 578 нм попадает в полосу высокого поглощения оксигемоглобина. Лечение проведено у 58 пациентов с ВЭ, возвышающимися над кожей не более чем на 1 мм, со 100% клиническим результатом. При размере ВЭ до 1 см — эффективность лечения составила 87% после первой процедуры и полное разрешение у оставшихся 13% пациентов после второй процедуры. При размере свыше 1 см — эффективность 71 и 29% после второй. Получен 100% клинический результат. Терапевтический эффект сохранился в течение года у всех 58 пациентов.

Установлено, что на процессы нарушения микроциркуляции и в дальнейшем развития ВЭ влияют различные экзогенные факторы: около половины (48,3%) — умышленно подвергались чрезмерной инсоляции, более четверти — проживали в регионах с неблагоприятными климатическими факторами (ветер, холод, пониженная влажность и т. п.) (27,6%) или были любителями приема процедур гипертермического воздействия (баня, сауна и др.) (25,9%). Ожог (термический, химический) в анамнезе выявлен практически у каждой пятой женщины (20,7%). Злоупотребляли острой, пряной и горячей пищей 17,2% пациентов.

Ключевые слова: лазер на парах меди, венозные озера, венозная эктазия, сосудистый лазер.

Venous ectasia of the vermilion border: copper vapor laser treatment

S. V. Klyuchareva¹, I. V. Ponomarev², Yu. N. Andrusenko³

¹ North-Western State Medical University named after I.I. Mechnikov
Kirochnaya str., 41, St. Petersburg, 191015, Russia

² P.N. Lebedev Physical Institute of the Russian Academy of Sciences
Leninskiy prospekt, 53, Moscow, 119991, Russia

³ Clinic "Health Institute"
Constitution Square, 26, Kharkov, 61003, Ukraine

We present the experience of application of "Yakhroma-Med" copper vapor laser system for the treatment of venous lakes (VL) of the vermilion border. The yellow wavelength of the generated laser radiation reaches 578 nm falls at the peak of hemoglobin absorption. The treatment was conducted in 58 patients with VL rising above the skin for no more than 1 mm. 100% clinical result. With a hemangioma size of up to 1 cm, treatment efficiency was 87% after the first procedure and complete resolution in 13% of the patients after the second procedure. At a size of more than 1 cm, the efficiency was 71% after the first procedure and 29% after the second. A 100% clinical result was obtained. The therapeutic effect persisted throughout the year in all 58 patients.

It has been established that microcirculation disorders processes and further development of VL are affected by a variety of exogenous factors: about a half (48.3%) of the patients were deliberately subjected to excessive sunlight exposure, more than a quarter lived in regions with adverse climatic factors (wind, cold, abnormally low humidity, etc.) (27.6%), or regularly received hyperthermic procedures (steam bath, sauna, etc.) (25.9%). A burn (thermal, chemical) is found in the medical history of one in every five women (20.7%). 17.2% of the patients indulged in excessive consumption of condimental, spicy and hot food.

Key words: **copper vapor laser, venous lakes, venous ectasia, pulsed-dye laser.**

Corresponding author: genasveta@rambler.ru. Vestnik Dermatologii i Venerologii 2017; 4: 53—61.

■ Флебэктазия красной каймы губ, описанная в 1956 г. Veap и Walsh, является приобретенной формой сосудистой дилатации [1, 2].

Различают несколько типов сосудистых дисплазий: венульные, венозные, лимфатические, артерио-венозные, смешанные. В частности, «винные пятна», ранее относимые к капиллярным гемангиомам, представляют собой типичный вариант венульной дисплазии.

Гистологически ВЭ состоит из полостей, ограниченных эндотелиальным слоем сосудов и разделенных перегородками. Формирование происходит в результате переполнения кровью неполноценных капилляров, перерастяжения и разрыва их стенок с образованием полостей (каверн) и кровоизлияний (гематом). Кроме того, кровь, находящаяся в этих полостях, из-за замедленного тока и повышения коагуляционных свойств образует мелкие сгустки, тромбы. Гематомы и тромботические массы прорастают соединительнотканнвыми волокнами, в результате чего формируются соединительнотканнвые перегородки. Травмирование опухоли может приводить к значительным кровотечениям.

Цвет этого новообразования варьирует от застойно-красного до синюшно-фиолетового. Иногда (особенно уплощенные очаги) бывают цвета нормальной кожи: чем глубже заложена опухоль, тем светлее ее окраска. Считается, что регрессия венозных эктазий не превышает 7—8% случаев наблюдений. Эти статистические данные также не касаются опухолей внутренних органов. Кроме того, наш собственный опыт лечения венозных эктазий не дает оснований к оптимизму.

В течение 6 лет мы не наблюдали ни одного случая спонтанного регресса венозных эктазий, напротив, при отсутствии адекватной терапии эти новообразования кожи проявляют склонность к росту как по периферии, так и вглубь.

Лечение: среди инвазивных методов лечения ВЭ в настоящее время широко применяются хирургический метод, криотерапия, электрокоагуляция, инъекции склерозирующих веществ, лазеротерапия, всевозможные комбинации вышеперечисленных воздействий.

Хирургический метод до сих пор широко распространен. Применяется при гемангиомах кожи, подкожной клетчатки и мышц туловища и конечностей. Хирургическое удаление опухоли целесообразно в раннем детском возрасте, пока она еще не разрослась. Этим обеспечивается хороший косметический результат и предотвращаются возможные вторичные осложнения — инфицирование, тромбозы, кровотечения, инвазия. Понятно, что показанием к хирургическому лечению являются венозные эктазии и артериальные гемангиомы, расположенные в подкожной клетчатке и в мышцах. Рецидивы заболевания до-

вольно часты и свидетельствуют о нерадикальности проведенного вмешательства. Они могут быть также устранены хирургически либо излечены другими методами в зависимости от размера и локализации новообразования. Следует иметь в виду, что залогом успеха в лечении гемангиом, независимо от применяемого метода, является радикальность выполняемой процедуры. В связи с чем в настоящее время некогда популярный и малотравматичный способ лечения, заключающийся в обкалывании и чрескожном лигировании краев опухоли с расчетом на деваскуляризацию и облитерацию кавернозных полостей, практически не применяется.

Одним из наиболее простых и доступных методов лечения венозных эктазий, применяющихся до настоящего времени, является *электрокоагуляция* (диатермокоагуляция) [3]. Принципом действия этого метода является необратимая тепловая денатурация белковых структур, наступающая при прохождении через ткани переменного *электрического* тока частотой 100—1500 кГц. Вследствие этого воздействия наблюдается локальное склерозирование тканей венозных эктазий. К сожалению, метод имеет ряд существенных недостатков, ограничивающих показания к его применению при лечении сосудистых новообразований: ожог и склерозирование с последующим рубцеванием участка кожи в зоне контакта с электродом, невозможность контролирования интенсивности и глубины воздействия, болезненность процедуры и т. д. Поэтому во избежание весьма вероятных и тяжелых осложнений (прежде всего косметического характера) метод электрокоагуляции можно рассматривать только как метод выбора при лечении мелких капиллярных (точечных) гемангиом и телеангиэктазий, расположенных на закрытых участках кожи.

Распространенным методом лечения венозных эктазий является *криотерапия*. Метод основан на получении асептического воспаления в ткани гемангиомы с последующим ее склерозированием. Если раньше в качестве хладагента использовалась углекислота t° около -80°C , прикладываемая в виде снега к очагам поражения, то на сегодняшний день криодеструкция осуществляется аппаратом, где в качестве хладагента применяется жидкий азот при $t^{\circ} = -196^{\circ}\text{C}$ [4]. Оптимальное время криовоздействия — 20—30 с для гемангиом, располагающихся на коже, и 7—15 с для венозных эктазий, локализующихся на слизистых оболочках. При локализации венозных эктазий в местах, наиболее подверженных травмированию (перинеальная область, ягодицы, слизистая полость рта, губы), криовоздействие не должно применяться.

Для лечения небольших венозных эктазий на лице с успехом применяется *склеротерапия*. Метод введения склерозирующих веществ базируется на принципе асептического воспаления и тромбоза сосудов, окружающих опухоль, с последующим склерозом,

атрофией и запустеванием сосудов самой опухоли. Склерозирующее вещество желательно ввести в один из сосудов, подходящих к опухоли. Для обнаружения такого сосуда целесообразно использовать ангиографию. Если это невозможно, то склерозирующий агент вводят в ткани, окружающие опухоль, и под нее. В зависимости от реакции тканей склерозант может быть введен повторно, через 1—4 нед. (отек на месте введения, как правило, самостоятельно исчезает к 5—6-му дню). Из склерозирующих веществ наиболее часто используется 70% и 96% этиловый спирт, хининуретан и горячий физиологический раствор (при t° около 100°C) в дозе от 0,5 до 5,0 мл, в зависимости от размера новообразования. Перспективно использование и современных склерозантов (этоксисклерол, фибровейн). Недостатками метода являются продолжительность лечения (в 70—80% случаев необходимо несколько процедур), болезненность, необходимость использования дополнительных диагностических средств (ангиография), вероятность осложнений (некрозы) и высокие требования к хирургической подготовке персонала.

В последние годы значительный прогресс в решении проблемы лечения сосудистых новообразований достигнут благодаря использованию *лазеротерапии*. Для лечения небольших венозных эктазий используются следующие лазерные аппараты: углекислотный (CO_2) [5], аргоновый (длина волны 488 нм) [6], криптоновый (568 нм), импульсный на красителях (585 нм), с аргоновой накачкой (585—690 нм), полупроводниковый (800 нм), Nd:YAG (1060 нм). Действительно, работа с этими лазерными аппаратами требует большой осторожности и опыта [7].

В 1981 г. Anderson и Parrish предложили концепцию селективного фототермолиза [8] о возможности избирательного воздействия лазерного света на хромофоры кожи. За прошедшие годы эта концепция была многократно подтверждена и в настоящее время является теоретическим обоснованием лечения сосудистых дефектов кожи.

Для селективного воздействия на сосудистые дефекты кожи оптимален желтый спектр (например, длина волны 578 нм лазера на парах меди, которая совпадает с локальным максимумом поглощения света гемоглобином).

В статье [9] лазер на красителе с желтой длиной волны 595 нм использован для лечения венозных эктазий на кайме губ. Лечение проведено у 8 пациентов. Авторы получили эффективность лечения 60% после 5 сеансов.

К селективным лазерам для лечения сосудистой патологии кожи относится лазерный медицинский аппарат на парах меди «Яхрома-Мед», желтая длина волны которого 578 нм попадает в полосу высокого поглощения оксигемоглобина, что позволяет производить селективную коагуляцию сосудов увеличенного

диаметра, а зеленая длина волны 511 нм эффективно работает на пигментные новообразования [10—13].

Цель исследования: оценка безопасности и эффективности лечения кавернозных гемангиом лазерным аппаратом на парах меди с длиной волны 578 нм при помощи ретроспективного фотографического анализа.

Материал и методы

В своей работе мы использовали аппарат лазерный на парах меди «Яхрома-Мед» (Физического института им. П. Н. Лебедева). Данный лазер излучает одновременно две длины волны — 511 и 578 нм, с помощью фильтров можно выделить любую из них.

Лечение на лазерном аппарате «Яхрома-Мед» проводилось на длине волны 578 нм. Использовались длительность экспозиции до 0,3 с и средняя мощность до 0,8 Вт. Диаметр пятна фокусировки на коже пациента составлял 1 мм. Области воздействия лазерного излучения располагались на сосудистом новообразовании плотно, без пропусков. Для позиционирования лазерных импульсов на коже использовалась специальная сканирующая насадка, которая позволяет обработать сосудистое пятно в автоматическом режиме с расстоянием между центрами областей лазерного воздействия 1 мм. Встроенный микроконтроллер при помощи микрозеркала в режиме реального времени перемещал сфокусированный пучок лазера по коже, обеспечивая необходимые интервалы между областями воздействия и заполняя выбранный шаблон обработки.

Доза воздействия на очаг ВЭ выбиралась в зависимости от цвета — на более темные сосудистые образования мощность увеличивалась до 0,65 Вт, так как темный цвет говорит о большем скоплении сосудов в ВЭ. При светло-красном цвете мощность, как правило, выбиралась от 0,55 до 0,6 Вт, при темно-вишневом цвете от 0,6 до 0,65 Вт. После процедуры отмечается изменение цвета ВЭ до светло-серого (сосуды скоагулированы). На следующий день после процедуры формируется тонкая корочка, она сохраняется 3—5 дней, после ее отпадения цвет и структура красной каймы губ восстанавливаются. Вторая процедура проводилась, если образование уменьшилось в объеме, но не прошло до конца: если сохранялся цвет, но размер венозной эктазии значительно уменьшился, как правило, на 70%.

Процедура выполнялась под местной анестезией Sol. Lidokaini 2% — 2,0 мл подкожно. После каждого сеанса лечения обработанная область охлаждалась пакетами со льдом в течение 10 мин. Все пациенты были проинструктированы о важности не травмировать обработанные места. Если появлялись корочки, пациентам рекомендовали применять мазь с антибиотиками три раза в день, пока корочки не сойдут. Пациенты были проинформированы о необходимо-

сти соответствующей защиты от солнца и использования солнцезащитного крема широкого спектра фактор 30 по своему выбору (во время курса лечения и в течение по меньшей мере 4 недель после последнего сеанса лечения). Корочки в случае появления держались до 7 дней после процедуры.

Результаты и обсуждение

На кафедре дерматовенерологии СЗГМУ им. И. И. Мечникова накоплен большой опыт использования лазерного аппарата «Яхрома-Мед» [10—13]. В рамках данного исследования в течение года было обследовано и пролечено 58 больных с венозными эктазиями ограниченной локализации в области красной каймы губ.

Клинически ВЭ выглядела следующим образом: четко отграниченное на поверхности красной каймы губ (верхней или нижней) возвышение любого оттенка красной палитры (от светло-розового до фиолетового). На оттенок влияет количество сосудов, из которых состоит опухоль. Отмечались инфильтрация опухоли в глубину и формирование узла разной величины от 0,5 мм до 2,0 см в диаметре (рис. 3). При надавливании образование имело плотную консистенцию. Мягкая структура указывает на предрасположенность к увеличению размеров в недалеком будущем.

До лечения у всех больных, по данным лазерной доплеровской флоуриметрии (ЛДФ), в очагах поражения были выявлены нарушения микроциркуляции (МЦ) в 100% случаев — спастически-застойного типа, проявляющиеся повышением тонуса артериол, наличием выраженных застойных явлений в венулярном звене микроциркуляторного русла и стазом на уровне капилляров.

Средний возраст мужчин составил 50,4 года, женщин — 46,7 года. Согласно табл. 1 в возрасте от 30 до 50 лет было 15 (25,8%) пациентов, от 51 года до 65 лет — 18 (31,1%), от 66 до 75 лет — 13 (22,4%), старше 75 лет — 12 (20,7%).

Нами были изучены косвенные причины развития венозных эктазий у пациентов.

Данные табл. 2 наглядно свидетельствуют, что на процессы нарушения микроциркуляции и в дальнейшем развития ВЭ могут влиять различные экзогенные факторы. В большинстве случаев эти факторы действуют комплексно. Сочетание трех и более факторов установлено у 97,3% пациентов, в том числе трех — почти в половине случаев (46,1%), четырех — более чем в трети (36,1%), пяти — у каждого шестого (15,5%).

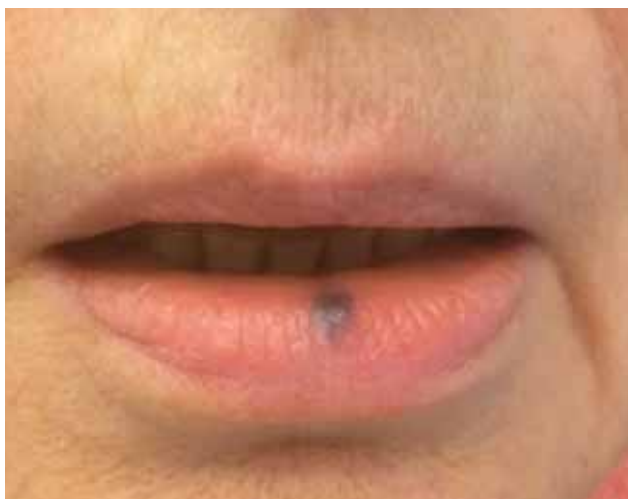Около 2/3 (58,6%) пациентов злоупотребляли курением, около половины — умышленно подвергались чрезмерной инсоляции, более четверти — проживали в регионах с неблагоприятными климатиче-

Таблица 1 Сводные данные по пациентам

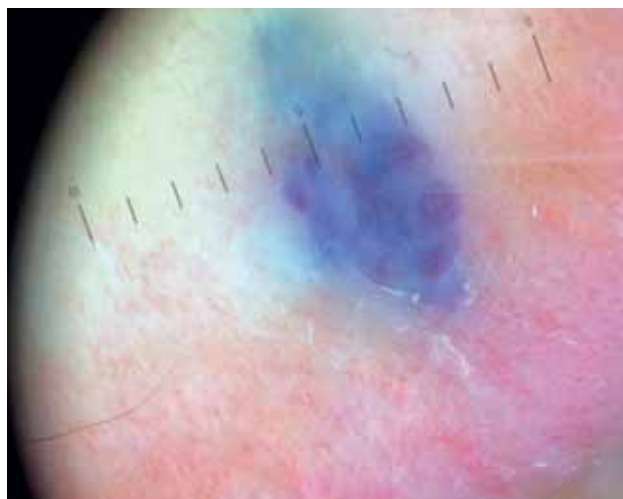
Характеристика	Количество пациентов	
	абс.	%
Пол:		
женщины	53	91
мужчины	5	9
Возраст:		
30—50 лет	15	26
51—65 лет	18	31
66—75 лет	13	22
> 75 лет	12	21
Тип кожи по Фицпатрику	I—II	
Размер венозных гемангиом:		
< 1 см	28	48
1—1,5 см	14	24
1,5—2 см	10	18
> 2 см	6	10
Цвет ВЭ:		
светло-красный, красный	7	12
темно-вишневый, темно-красный	51	88

Таблица 2 Структура встречаемости различных экзогенных факторов у больных ВЭ ($n = 58$)

Триггерный фактор	Количество пациентов	
	абс.	%
Табакокурение	34	58,6
Чрезмерная инсоляция	28	48,3
Неблагоприятные климатические факторы (ветер, холод, пониженная влажность и т. п.)	16	27,6
Гипертермическое воздействие (баня, сауна и др.)	15	25,9
Ожог (термический, химический)	12	20,7
Злоупотребление алкоголем, острой, пряной и горячей пищей	10	17,2
Применение лекарственных препаратов с фотосенсибилизирующим эффектом	8	13,8



а



б

Рис. 1. Дерматоскопия ВЭ; локализация — нижняя губа: а — до лечения; б — после лечения

скими факторами (ветер, холод, пониженная влажность и т. п.) (27,6%) или были любителями приема процедур гипертермического воздействия (баня, сауна и др.) (25,9%). Ожог (термический, химический) в анамнезе выявлен практически у каждой пятой женщины (20,7%). Злоупотребляли острой, пряной и горячей пищей 17,2% пациентов. Применение лекарственных препаратов с фотосенсибилизирующим эффектом установлено у 13,8%.

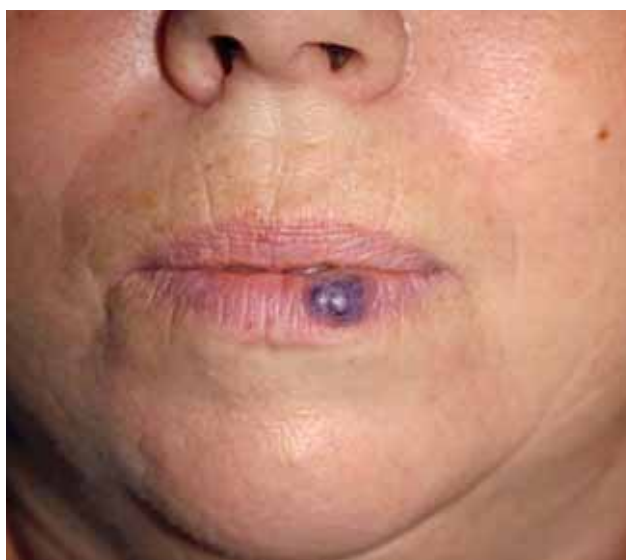Дерматоскопия (рис. 1) применена с целью: 1) дифференциальной диагностики с меланомой кожи, для которой характерно неравномерное скопление пигмента, наличие глыбок, бело-голубой вуали; 2) количественной оценки степени гиперпигментации

и плотности коллагена, а также для определения наличия или отсутствия сосудистых изменений в коже. До процедуры у всех больных была установлена дерматоскопическая картина ВЭ: строение гомогенное/лакунарное (красные, голубые полости), атипичных сосудов нет.

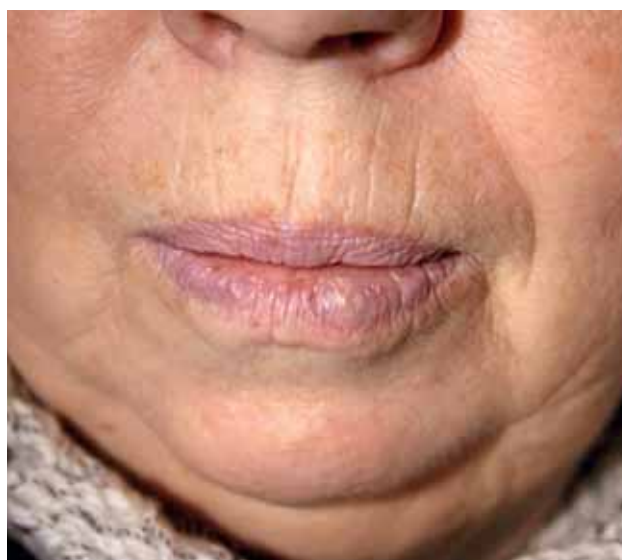Пациентам из группы наблюдения при размере венозных эктазий до 1 см — эффективность лечения составила 87% после первой процедуры и полное разрешение у оставшихся пациентов после второй процедуры. При размере свыше 1 см — эффективность 71% и полное разрешение у оставшихся пациентов после второй процедуры со 100% клиническим результатом. На фото пациентов показан конечный

Таблица 3 Лечение и результаты

Характеристика	Результат, число пациентов, абс. (%)
Причина лечения:	
кровотечения	4 (7)
косметическая	54 (93)
Лечение до обработки лазером:	
проводилось	5
не проводилось	53
Число сеансов: Эффективность лазеротерапии при размере венозных эктазий до 1 см	
1	87%
2	100%
Число сеансов: Эффективность лазеротерапии при размере венозных эктазий свыше 1 см	
1	71%
2	100%
Анестезия:	
применялась: Sol. Lidokaini 2% — 2,0 мл подкожно	31%
не применялась	69%
Побочные эффекты:	
гипо- или гиперпигментация	Нет
рубцевание	Нет
другие	Корочки в течение 1 нед. после процедуры

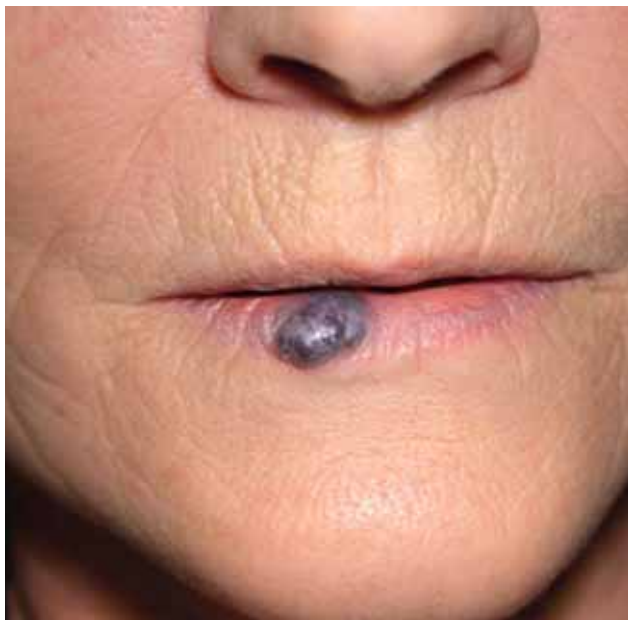


а

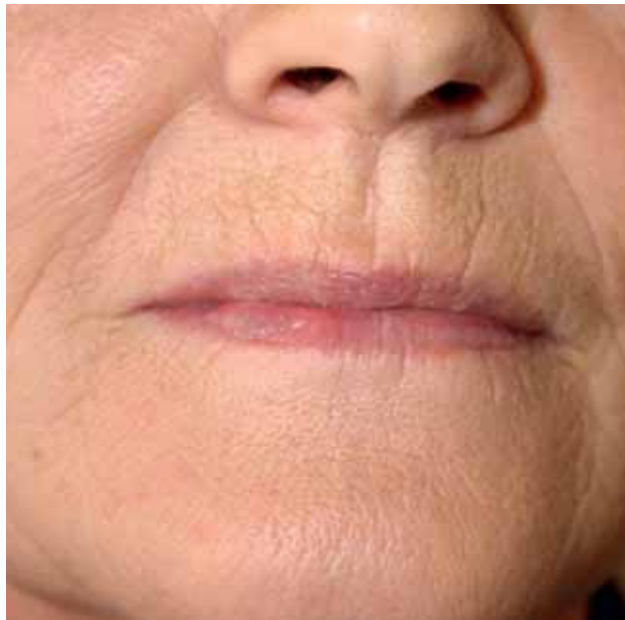

б

Рис. 2. Пациентка 1948 г. рождения. Размер венозной эктазии на нижней губе 1,0 см (мощность 0,8 Вт, экспозиция 0,3 с):
а — до лечения; б — после лечения



а



б

Рис. 3. Пациентка 1950 г. рождения. Размер венозной эктазии на нижней губе 1,5 см (1 сеанс, мощность 0,8 Вт, экспозиция 0,3 с):
а — до лечения; б — после лечения

результат процедуры на пациентках из группы наблюдения (рис. 2, 3).

После процедуры через 4 недели было отмечено восстановление нормальной структуры красной каймы губ.

При изучении отдаленных результатов лечения терапевтический эффект сохранялся в течение года у всех 58 пациентов (100%), получивших курс лазеротерапии.

Анализируя возможные побочные явления и осложнения, в результате лечения пациентов с ВЭ лазеротерапией следует отметить, что не было зарегистрировано ни одного случая образования рубцов.

Единственным побочным эффектом лазеротерапии были ожоги 1—2-й степени. Все осложнения носили временный характер и разрешались в сроки от 1 до 2 недель с восстановлением нормальной структуры кожи красной каймы губ.

Выводы

Полученные данные при помощи ретроспективного исследования подтверждают, что применение лазерного аппарата на парах меди «Яхрома-Мед» с длиной волны 578 нм является безопасным и эффективным при терапии венозных эктазий в области красной каймы губ. ■

Литература

1. Bean W.B., Walsh J.R. Venous lakes // *AMA archives of dermatology*. 1956. Т. 74. №. 5. С. 459—463.
2. Aicalay J., Sandbank M. The ultrastructure of cutaneous venous lakes // *International journal of dermatology*. 1987. Т. 26. №. 10. С. 645—646.
3. Ah-Weng A., Natarajan S., Velangi S., Langtry J.A. Venous lakes of the vermillion lip treated by infrared coagulation. *Br J Oral Maxillofac Surg* 2004; 42: 251—3.
4. Suhonen R., Kufflik E.G. Venous lakes treated by liquid nitrogen cryosurgery. *Br J Dermatol* 1997; 137: 1018—19.
5. del Pozo J., Pena C., Garcia Silva J., Goday J.J., Fonseca E. Venous lakes: a report of 32 cases treated by carbondioxide laser vaporization. *Dermatol Surg* 2003; 29: 308—10.
6. Neumann R.A., Knobler R.M. Venous lakes (Bean-Walsh) of the lips—treatment experience with the argon laser and 18 months follow-up. *Clin Exp Dermatol* 1990; 15: 115—18.
7. Astner S., Anderson R.R. Treating vascular lesions. *Dermatol Ther* 2005; 18: 267—81.
8. Anderson R.R., Parrish J.A. Microvasculature can be selectively damaged using dye lasers: a basic theory and experimental evidence in human skin. *Lasers Surg Med* 1981; 1: 263.
9. Cheung T. and Lanigan S. W. Evaluation of the treatment of venous lakes with the 595-nm pulsed dye laser: a case series *S Clinical and Experimental Dermatology*, 32. 148—150.
10. Kubanova A.A., Danishchuk I.V. Selektivnaya destrukciya teleangiektazij lazerom na parah medi, *Vestnik dermatologii i venerologii*, 2000, 2. 26—27. [Кубанова А.А., Данищук И.В. Селективная деструкция телеангиэктазий лазером на парах меди, *Вест дерм и венер* 2000; (2). 26—27.]
11. Klyuchareva S.V., Ponomarev I.V. Opyt primeneniya lazera na parah medi v lechenii kstantomatoza kozhi. *Vestnik dermatologii i venerologii*, 2007, 4. 52—54. [Ключарева С.В. Пономарев И.В. Опыт применения лазера на парах меди в лечении кстантоматоза кожи. *Вест дерм и венер* 2007; (4). 52—54.]
12. Klyuchareva S.V., Nikonova S.M., Ponomarev I.V. Lechenie lazerami dobrokachestvennyh pigmentnyh novoobrazovanij kozhi. *Ehksperimental'naya i klinicheskaya dermatokosmetologiya*. 2006. № 3. С. 22—31. [Ключарева С.В., Никонова С.М., Пономарев И.В. Лечение лазерами доброкачественных пигментных новообразований кожи. *Экспериментальная и клиническая дерматокосметология*. 2006. № 3. 22—31.]
13. Klyuchareva S.V., Danilov S.I., Ponomarev I.V. Lechenie ul'ehritemy lazerom na parah medi «Yahroma-med» *Vestnik dermatologii i venerologii*. 2007. № 3. С. 47—48. [Ключарева С.В., Данилов С.И., Пономарев И.В. Лечение ульэритемы лазером на парах меди «Яхрома-мед». *Вестник дерм и венер* 2007; (3). 47—48.]

об авторах:

С. В. Ключарева — д.м.н., профессор кафедры дерматовенерологии ФГБОУ ВО «Северо-Западный государственный медицинский университет им. И.И. Мечникова» Минздрава России, анкт-Петербург

И. В. Пономарев — к.ф.-м.н., руководитель проекта, Физический институт им. П.Н. Лебедева РАН, Москва

Ю. Н. Андрусенко — дерматоонколог, клиника «Институт Здоровья», Харьков, Украина

Конфликт интересов

Авторы заявляют об отсутствии потенциального конфликта интересов, требующего раскрытия в данной статье